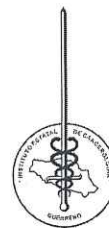




TRANSFORMANDO  
GUERRERO  
GOBIERNO DEL ESTADO  
2021 - 2027

# Instituto Estatal de Cancerología "Dr. Arturo Beltrán Ortega"

## RESUMEN MEDICO



No. Expediente: **20220396**

Nombre: **CRUZ HERNANDEZ TERESA**

Fecha de Ingreso: **20/04/2022**

Sexo: **Femenino**

Edad: **47**

Fecha de Nacimiento **05/02/1975**

Padecimiento Actual: **IDX: Fibrosarcoma de mama izquierda EP IB (pT2 pNx Mx-GI)**

**Acapulco, Guerrero, a 19 de julio de 2022**

Paciente: Cruz Hernández Teresa. Edad: 47 años Fecha de nacimiento: 05/02/1975 Expediente: 20220396  
Fecha de ingreso: 20/04/2022

Motivo de ingreso: Lesión mamaria sospechosa de malignidad BIRADS IV.

Padecimiento actual: refiere detección de nódulo mamario 4 meses previo al ingreso, con crecimiento aparentemente desde hace un mes, el cual se asocia a sangrado intermitente de la lesión; llevada a USG mamario diagnóstico, el cual reporta BIRADS IV, por lo que se envía a este instituto.

"Resultado histopatológico citología exfoliativa de lesión 25/04/22: se observan células escamosas e infiltrado inflamatorio.

"Tumores mamarios 13/05/22: se realiza biopsia escisional de lesión, y solicitan estudios de extensión.

"Tomografía axial computada de tórax simple y contrastada 20/05/22: masa mamaria en cuadrantes inferiores asociados al menos a 3 nódulos en CSI ipsilaterales a considerar Ca de mama multicéntrico; resto sin datos de actividad tumoral.

"Resultado histopatológico biopsia de piel y nódulo mamario 31/05/22: Fibrosarcoma de Bajo Grado.

"Tumores mamarios 31/05/22: se recaba histopatológico para sarcoma de la mama y discute caso con oncología médica, concluyendo nula ventaja de neoadyuvancia por lo que se protocoliza para tratamiento quirúrgico.

"Tumores mamarios 07/06/22: se envía a valoración por cirugía plástica para valorar reconstrucción mediante cubierta cutánea.

"Cirugía platica y reconstructiva 14/06/22: reconstrucción para cubierta cutánea con colgajo regional bien por rotación y avance o colgajo dorsal vs TAL.

"mastectomía izquierda + desinserción de músculos pectorales mayor y menor + reconstrucción inmediata con colgajo de avance 20/06/22: realizado sin complicaciones.

"Resultado histopatológico mastectomía+ desinserción de músculos pectorales mayor y menor: fibrosarcoma de bajo grado, multifocal, lesión mayor de 7 x 6.5 cm, afecta todos los cuadrantes, celularidad estromal moderada, atipia estroma moderada, sobrecrecimiento estromal presente, índice mitótico de 6/10 CAP, infiltrante focal, componentes heterólogos malignos ausentes, márgenes libres de neoplasia, ganglios regionales no analizados.

"Tumores mamarios 15/07/22: paciente sesionada en unidad funcional previamente, donde se decide debido a extirpe histológica y grado histológico no amerita tratamiento adyuvante, únicamente vigilancia

MEDICO TRATANTE: Dr. Jose Camilo Rodriguez Romero

IDX: TUMOR DE ORIGEN INCIERTO O DESCONOCIDO DE LA PIEL DE LA MAMA IZQ

Dr. Horacio Vidrio Morgado  
DIRECTOR MEDICO

Dr. Rafael de la Parra Gonzalez - 12605190  
GINECOLOGIA ONCOLOGICA