



HOSPITAL CIVIL DE GUADALAJARA

"FRAY ANTONIO ALCALDE"

NOMBRE: ANDRES HIROSHI GUZMAN IBARRA REGISTRO: 17099691 EDAD: 7 años 8 meses y
 FECHA DE NACIMIENTO: 11/02/2014 SEXO: MASCULINO CURP: GUIA140211HJCZBNA6 N° DE POLIZA: 1408484859-8
 DOMICILIO: CALLE VALLARTA PONIENTE, 28 MUNICIPIO: Tlajomulco de Zúñiga
 LOCALIDAD: Tlajomulco Centro Colonia SERVICIO: URG PEDIATRIA FAA CAMA: URGPO6

NOTIFICACIÓN DE CASO MÉDICO LEGAL

Guadalajara, Jal. a 24/10/2021 Hora: 10:04

C. Agente del Ministerio Publico

Adscrito a

Me permito poner en su conocimiento que siendo las 10:08 horas del día 24/10/2021

Fue presentado al servicio de urgencias de este hospital él (la) paciente:

GUZMAN IBARRA, ANDRES HIROSHI de 7 años 8 meses y 13 días. de edad
 y sexo MASCULINO con número de expediente: 17099691

Y quien declara su domicilio en:

CALLE VALLARTA PONIENTE, 28	
Localidad	Calle
Tlajomulco de Zúñiga	Tlajomulco de Zúñiga
Municipio	Estado
	3329286539
	Teléfono

Por presentar

Signos y síntomas clínicos y radiográficos sugestivos de atropellamiento por vehículo motorizado y TCE leve por glasgow condicion que por su naturaleza sí pone en riesgo la vida y tarda mas de 15 días en sanar



ENTE DEL MINISTERIO PÚBLICO

No. 26/G

Lo que comunico para los fines a que haya lugar.

Atentamente.

Firmado por: OCAMPO ARIAS, CLAUDIA MONSERRAT
 Guadalajara a 24/10/2021 DGP: 12169898

Firmado por:.....
 a DGP:.....

Dra. Montserrat Ocampo Arias
 Firma médica adscrito
 Hospital Civil Fray Antonio Alcalde
 DGP 12169898

Firma de médico residente

FT-HCGF-EXC-17



Calle Hospital No.278, Col. El Retiro, C.P.
 44340, Guadalajara Jal. México, Tel.
 38-83-44-00, 36-14-55-01

Paciente: Andres Hiroshi Guzman Ibarra
Referente: A QUIEN CORRESPONDA
Institución: ht


Fec. Nac.: 16/02/2014

Hallazgos

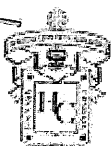
Se identifica una hemorragia puntiforme cortical en lóbulo temporal izquierdo de 6 mm.
Las cisternas de la base y cuarto ventrículo sin alteración, los hemisferios cerebelosos, vermis, mesencéfalo y región del puente sin alteración.
En la región supratentorial, el tercer ventrículo y ventrículos laterales son de diámetro y morfología normal, el septum pellucidum es central, los plexos coroides y glándula pineal conservan su morfología.
El tálamo, núcleo lenticular, núcleo caudado, cápsula interna y externa no presentan alteración.
La ínsula es normal.
La diferenciación de la sustancia blanca y gris es nítida y conservada, la corteza cerebral con surcos adecuadamente formados, cisuras de diámetro y profundidad conservadas.
Los espacios subaracnoideos, epidural y subdural, sin evidencia de colección.
Se realiza ventana ósea identificando tabla interna, diploe y tabla externa sin evidencia de fractura.

Conclusión:

**Estudio que muestra hemorragia puntiforme cortical en lóbulo temporal izquierdo.
Sin evidencia de fractura craneal.**



Dr. Jose Guadalupe Briones Jimenez
Medico Radiologo
Ced. Prof. 3524137



Nombre: **ANDRES HIROSHI GUZMAN IBARRA** N° de Registro: **17099691**
Edad: **7 años 8 meses y 13 días.** Sexo: **MASCULINO** Fecha de nacimiento: **11/02/2014**
CURP: **GUIA140211HJCZBNA6** N° de seguro popular: **1408484859-8**
Domicilio: **CALLE VALLARTA PONIENTE, 28** Municipio: **Tlajomulco de Zúñiga** Localidad: **Tlajomulco Centro Colc**
Servicio: Cama: **URGP06**

NOTA DE EGRESO DE URGENCIAS PEDIATRIA

Fecha: **24/10/2021**

Fecha de egreso: **24/10/2021** Hora de egreso: **17:25**

1. Anexo prescripción médica de tratamiento farmacológico.
2. Cita abierta a UP 24h del día, todos los días del año.
3. Cita a la consulta el: **00/00/0000** Servicio:
4. Al preparar alimentos lavarse las manos, hervir el agua para este uso, desinfectar frutas y verduras, cocer la carne.

Dieta:

6. Baño diario, aseo de manos antes y después de ir al baño.
7. Estudios de laboratorio y gabinete solicitados (en caso de requerirlos, se anexa formatos correspondientes)

8. Señales de alarma: dificultad respiratoria, cianosis, signos y síntomas de deshidratación, irritabilidad alteraciones del estado de alerta, rechazo al alimento, vómitos, diarrea, fiebre, movimientos anormales, etc.

9. Consideraciones especiales:

Datos de alarma: Alteración del estado de alerta, crisis convulsivas, movimientos anormales, cefalea que no cede con analgesia, somnolencia o dificultad a despertar, vómitos en proyectil, dolor abdominal intenso

10. Resumen clínico:

FECHA Y HORA DE INGRESO **24.10.2021 04:01 HRS**

DIAGNOSTICO DE INGRESO **POLICONTUNDIDO POR ATROPELLAMIENTO DE VEHICULO MOTORIZADO**

FECHA Y HORA DE EGRESO **24.10.2021 17:25 HRS**

DIAGNOSTICO DE EGRESO **POLICONTUNDIDO POR ATROPELLAMIENTO DE VEHICULO MOTORIZADO**

MOTIVO DE CONSULTA

Regulado de cruz verde de tlajomulco de zúñiga por Atropeamiento + trauma craneoencefalico.

PRINCIPIO Y EVOLUCION DEL PADECIMIENTO ACTUAL


Por interrogatorio mixto refiere madre y paramédico que el paciente se encontraba sobre la vía pública ayer a las 20:00 hrs aproximadamente, cuando es impactado por una motocicleta sin referir la cinemática del impacto, únicamente refiere que la madre lo encuentra tirado sobre pavimento, la madre se acerca y refiere que únicamente respondía al dolor, y respondía confundido y con quejidos, así permanece por aproximadamente 15 minutos, llega la ambulancia y se logra el traslado en 5 minutos, durante el trayecto se refiere un vómito de contenido gastroalimentario, en la cruz verde lo envían a realizarse una tac de craneo y posteriormente refieren a esta unidad hospitalaria.

ANTECEDENTES DE IMPORTANCIA

Mamá: Vive, 33 años, originaria y residente de Tlajomulco. Jalisco. Ocupación: hogar Escolaridad: secundaria completa, Estado civil: casada, Religión: católica Grupo sanguíneo: B+. Tabaquismo: Preguntado y negado. Alcoholismo: Preguntado y negado. Toxicomanías: Preguntado y negado, tatuajes: ninguno Perforaciones: ninguna. Hospitalizaciones previas: por evento obstétrico. Fracturas o traumatismos negados. Transfusiones: negadas. Alergias: negadas, patológicos: negados. Antecedentes Heredofamiliares: negado, Antecedentes Ginecoobstétricos: Menarca a los 12 años, G9 P8 C0 A1, Producto de la 6 de 9

ANTIGUO HOSPITAL CIVIL DE GUADALAJARA "FRAY ANTONIO ALCALDE"

Hospital No. 278, Sector Hidalgo, Guadalajara, Jalisco. C.P. 44280 Tel. 3614-5501 / 36147244 / 39424400 / 38834400



Nombre: **ANDRES HIROSHI GUZMAN IBARRA** N° de Registro: **17099691**
Edad: **7 años 8 meses y 13 días.** Sexo: **MASCULINO** Fecha de nacimiento: **11/02/2014**
CURP: **GUIA140211HJCZBNA6** N° de seguro popular: **1408484859-8**
Domicilio: **CALLE VALLARTA PONIENTE, 28** Municipio: **Tlajomulco de Zúñiga** Localidad: **Tlajomulco Centro Colc**
Servicio: Cama: **URGP06**

embarazos

Papá: Vive, 38 años, originario de Zapopan, Jalisco. Ocupación: albañil, Escolaridad secundaria completa incompleta, estado civil: casado, religión: católico Grupo sanguíneo: desconoce, tabaquismo: preguntado y negado. Alcoholismo: Preguntado y negado, Toxicomanías: Negadas, tatuajes: ningun. Perforaciones: negadas, hospitalizaciones previas: negadas, cirugías previas: negadas. Fracturas o traumatismos pie decgho Transfusiones: negadas. Alergias: negadas, patológicos: negados. Antecedentes heredofamiliares: Preguntado y negado. Método de planificación familiar: Vasectomía. Antecedentes sociales: Habitan en casa rentada en la zona urbana de Guadalajara. Cuenta con 2cuartos, habitan 10 personas. 4 adultos y dos niños. Cuenta con baño completo Cuentan con todos los servicios básicos. Consumen agua de garrafón para consumo. Cuenta con servicio de luz, agua, gas vitropiso. Mencionan cocinar con estufa de gas, no está expuesta a biomasa. Antecedentes prenatales:

Producto de la sexta gesta. Refiere diagnóstico al mes. Corroborada con niveles séricos de fracción beta de gonadotrofina coriónica humana. Refiere llevar control prenatal regular, con 8 citas y 8 USG. Esquema de vacunación completa, no presenta cartilla. Refiere consumo de vitaminas y hemantínicos desde el diagnóstico del embarazo. Refiere realizarse serológica VIH Y VDRL durante el embarazo, todas con resultado negativo.

Antecedentes post natales:

Obtenido por vía vaginal, Refiere nacimiento en hospital Lopez mateos, . Sin hospitalización posterior. Menciona que el niño si llora y respira al nacer, sin complicaciones al nacimiento, peso, no recuerda talla: 50 cm

Hitos: sonrisa social 2 meses, sostén cefálico 3 meses, gatea 7, bipedestación: 8meses Refiere esquema de vacunación completo sin presentar cartilla, Alimentación: actualmente integrada a la dieta familiar. Ablactación a los 7 meses. Se conoce sano previamente. Sin enfermedades previas, alergias negadas y niega consumo de medicamentos

DURANTE SU ESTANCIA EN URGENCIAS PEDIATRIA:

Se trata de Andres, paciente masculino de 7 años de edad que cuenta con los diagnósticos de:

Policontundido por atropellamiento por vehiculo motorizado

Traumatismo intracraneal leve por glasgow

Hemodinamicamente paciente se ha mantenido estable, frecuencias cardiacas y tensiones arteriales dentro de percentiles para la edad, en un inicio se mantiene con rol calculado por HS, con liquidos reales en 1520 ml, suspendido posterior a la tolerancia a la via oral, con un balance hidrico en +1017 ml y una diuresis media horaria en 1 ml/kg/hora. A la exploracion fisica adecuada hidratación mucotegumentaria, precordiositmico sin soplos o ruidos anormales, con lleando capilar de 2 segundos. Ultimos exámenes de laboratorio reportando Hb 12.05 hto 35.24 plaq 154

Ventilatoriamente estable, sin requerimiento de oxigeno suplementario, con adecuado patron respiratorio y saturaciones por arriba de 94%. A la exploracion fisica con torax simetrico con adecuados movimientos de amplexion y amplexacion, de manera simetrica, campos pulmonares sin presencia de crepitos ni sibilancias.

Gastrometabolicamente e un inicio se mantiene en ayuno con rol calculado por HS con aportes basales de electrolitos, el dia de hoy se libera dieta completa para la edad con adecuada tolerancia, sin presencia de vomitos ni distencion abdominal. A la exploracion fisica abdomen blando, depresible, sin datos de irritacion peritoneal ni estigmas cutaneos.

Infectologicamente paciente sin datos de respuista inflamatoria sistémica, sin requerimeinto de antibiotico desde su ingreso

Neurologicamente se ha mantenido con glasgow 15, sin datos de focalizacion, crisis convulsiva o alteracion neurologica.

Cuenta con TAC de craneo simple la cual es valorada por el servicio de neurocirugia sin presencia de alteraciones intracraneales que requieran manejo quirurgico.

Por presencia de hematoma retroauricular y antecedente de presentar otorragia, se realiza otoscopia sin evidenciar alteraciones y se realiza inetrconsulta a otorriolaringologia, quienes al valorar la tomografia y realizar otoscopia, no se evidencian fracturas, lesiones en membrana timpanica o alteraciones en conducto auditivo, indicando su egreso con manejo en casa, vigilando hematoma y dando datos de alarma con cita a consulta externa.

Por la presencia de policontusion se interconsulta a traumatologia y ortopedia, quienes refieren no requerir manejo por su servicio, recomendando manejo antiinflamatorio unicamente.

Se envia parte medico de lesiones a ministerio publico, quienes estan enterados del caso.

Por presencia de mejoría clinica, se decide su egreso a domicilio, dando datos de alarma con cita abierta a urgencias.

Datos de alarma: Alteracion del estado de alerta, crisis convulsivas, movimientos anormales, cefalea que no cede con analgesia, somnolencia o dificultad a despertar, vomitos en proyectil, dolor abdominal intenso.

Manejo analgesico: Paracetamol 250 mg via oral cada 8 horas o en caso de dolor.

11. Diagnóstico: **POLICONTUNDIDO POR ATROPELLAMIENTO DE VEHICULO MOTORIZADO**

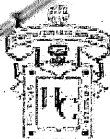
12. Diagnóstico de Egreso: **Traumatismo intracraneal-S06**

13. Guía práctica clínica:

CENETEC

ANTIGUO HOSPITAL CIVIL DE GUADALAJARA "FRAY ANTONIO ALCALDE"

Hospital No. 278, Sector Hidalgo, Guadalajara, Jalisco. C.P. 44280 Tel. 3614-5501 / 36147244 / 39424400 /38834400



Nombre: ANDRES HIROSHI GUZMAN IBARRA N° de Registro: 17099691
Edad: 7 años 8 meses y 13 días. Sexo: MASCULINO Fecha de nacimiento: 11/02/2014
CURP: GUIA140211HJCZBNA6 N° de seguro popular: 1408484859-8
Domicilio: CALLE VALLARTA PONIENTE, 28 Municipio: Tlajomulco de Zúñiga Localidad: Tlajomulco Centro Colc
Servicio: Cama: URGP06

Firma de familiar o tutor:

Firma del Médico:

Firmado por: MORALES NÚÑEZ, ATHZIRI KIMBERLY
Guadalajara a 24/10/2021 DGP: 353510

FT-EC-DP-14/Versión00 Hoja 1/1

Dra. Angélica Barros Hernández
URGENCIÓLOGO PEDIATRA
C.F.D. 09941329 D.G.P. 6703111
CED. PEDIATRÍA 09181260
Universidad Nacional Autónoma de México

ANTIGUO HOSPITAL CIVIL DE GUADALAJARA "FRAY ANTONIO ALCALDE"

Hospital No. 278, Sector Hidalgo, Guadalajara, Jalisco. C.P. 44280 Tel. 3614-5501 / 36147244 / 39424400 / 38834400