



Dr. Fernando Martínez Madrigal
Laboratorio de Anatomía Patológica y Citopatología

DATOS DE IDENTIFICACIÓN

FECHA: 7/10/21

No. 7006-21

MÉDICO SOLICITANTE: Dr. Fabio Sistos.

PACIENTE: Margarita Tapia Montaña

EDAD: 41 años.

**ESPÉCIMEN REMITIDO: PRODUCTO DE HISTERECTOMÍA SUBTOTAL CON
SALPINGO-OOFORECTOMÍA DERECHA.**

DESCRIPCION MACROSCOPICA:

Se recibe producto de histerectomía subtotal con salpingo-ooforectomía derecha que incluye el cuerpo uterino y parte del canal endocervical, mide 8 x 5 cm, es de consistencia firme, la serosa es de color café claro y de aspecto brillante. El endometrio mide 0.4 cm de espesor y es de color amarillo rojizo. El miometrio es de aspecto trabeculado y de consistencia media. El ovario derecho mide 4 x 3 cm, al corte se observa un quiste colapsado rodeado por tejido edematoso. La salpinge derecha no presenta aspecto congestivo.

Se incluyen cortes representativos endometrio, miometrio y del anexo derecho para su estudio histológico.

Ver fotografía.

DESCRIPCIÓN MICROSCOPICA:

Los del endometrio exhiben glándulas tubulares simples bien diferenciadas en etapa proliferativa rodeadas por abundante estroma compuesto por células pequeñas con escaso citoplasma. En el miometrio se identifican numerosos implantes de glándulas y estroma endometrial rodeados por tejido conectivo denso. Los tumores del miometrio corresponden a neoplasias benignas de células musculares lisas bien diferenciadas, presentan forma alargada y se agrupan en haces separados por bandas delgadas de tejido conectivo denso. Ver microfotografía.

No se observan signos malignos en este órgano.



Dr. Fernando Martínez Madrigal
Laboratorio de Anatomía Patológica y Citopatología

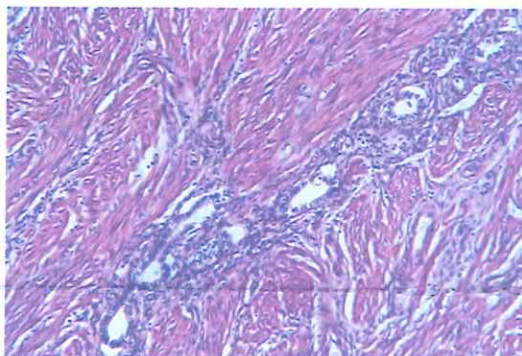
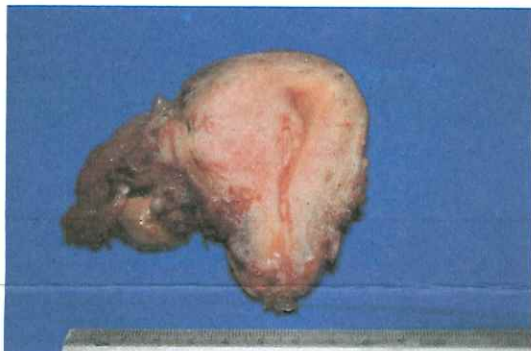

Imagen al corte del útero con anexo derecho. Imagen histológica que muestra adenomiosis.

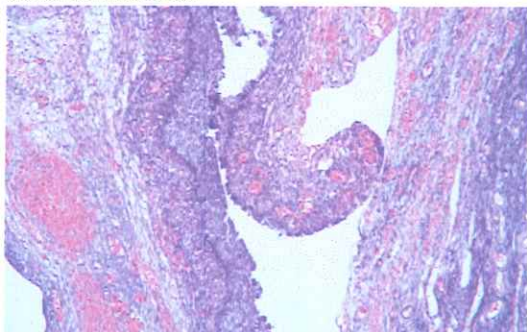


Imagen que muestra quiste folicular.

DIAGNOSTICO:

-PRODUCTO DE HISTERECTOMÍA SUBTOTAL CON SALPINGO-OOFORECTOMÍA DERECHA.

ENDOMETRIO PROLIFERATIVO.

ADENOMIOSIS INTENSA.

QUISTE FOLICULAR COLAPSADO DE OVARIO DERECHO.

SALPINGE DERECHA SIN ALTERACIONES.

Atentamente

Dr. Fernando Martínez Madrigal